

## Rajeunissement du regard : techniques combinées

### Rejuvenation of the eye: Combined techniques

Poignonec S.  
(Paris)<sup>1</sup>

#### Résumé

Montrer que les techniques adjuvantes à la blépharoplastie traditionnelle : greffe de graisse, photothérapie, radiofréquence doivent être proposées en association à la chirurgie esthétique des paupières pour obtenir rajeunissement et embellissement de la région orbitaire et péri-orbitaire.

**Mots-clés :** Rajeunissement du regard, blépharoplastie, radiofréquence, orbite.

#### Summary

To show that adjuvant techniques to traditional blepharoplasty: Fat graft, phototherapy, radiofrequency must be offered in combination with cosmetic eyelid surgery for rejuvenation and embellishment of the orbital and peri-orbital regions.

**Key-words:** Rejuvenation of the face, blepharoplasty, radiofrequency, orbit.

#### INTRODUCTION

Définir un regard jeune c'est s'attarder sur la paupière et l'environnement orbito-palpébral. Un regard jeune est un regard ouvert et plein. Il n'y a pas ou peu d'excès cutané, l'arcade sourcilière est légèrement bombée, le pli palpébral supérieur est net situé à environ 8 mm du rebord ciliaire sauf pour la paupière asiatique ou l'absence de pli palpébral supérieur est du à l'absence d'insertion cutanée du releveur. La position des canthi est horizontale ou haute (sauf malformation) la paupière inférieure est tonique avec un bon affleurement du bord ciliaire à la conjonctive. On note une égalité des deux triangles conjonctivaux. Mais la beauté et la jeunesse d'un regard se mesurent aussi à l'aspect de l'environnement péri-orbitaire (VPO). Le vieillissement périorbitaire présente de multiples facettes selon l'élément anatomique concerné (1-3) : la peau peut être en excès dessiner une casquette qui peut parfois gêner la vision, elle peut être ridée, flétrie, tachée... Le globe est protégé par un environnement graisseux qui a un rôle physiologique de protection, avec les années cette graisse peut faire hernie ou au contraire s'atrophier créant l'aspect d'œil creux fort disgracieux. Le dermatochalasis est constitué classiquement d'un excès cutané en casquette, de hernies graisseuses par relâchement septal et parfois s'y associe un relâchement canthal externe avec début d'arrondissement du regard. Ce qui frappe en effet lorsque l'on compare un œil jeune avec œil plus âgé c'est l'arrondissement de la fente palpébrale entraînant un rétrécissement transversal de la

paupière. Le muscle orbiculaire présente de nombreux faisceaux d'origines embryologiques différentes ; il peut être hypertrophié notamment chez les myopes, hyperlaxe ou dessiner des festons. Il est important de noter un ptosis pré-opératoire qui peut être du à une désinsertion de l'aponévrose du releveur. Il faut apprécier aussi la tonicité de la paupière inférieure par la pratique du snap-back test pour prévoir un geste associé de remise en tension ou de canthopexie.

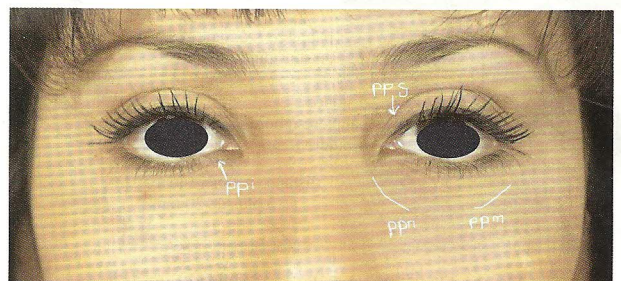


Fig. 1 : Un regard jeune.

ppi : pli palpébral inférieur / pps : pli palpébral supérieur  
ppn : pli palpébral nasal / ppm : pli palpébral malaire.

La position du sourcil est souvent stable avec l'âge mais dans certains cas on peut noter une certaine ptose. Enfin la fonte osseuse du sujet plus âgé efface progressivement les pommettes aplatit la joue et rend le regard triste. Tous ces éléments sont à prendre en compte pour améliorer et embellir le regard.

#### MATERIEL ET METHODE

Il s'agit d'une étude rétrospective comprenant 45 patients : 43 femmes deux hommes entre 38 et 72 ans désirant un rajeunissement du regard. Ils ont bénéficié de

1. Groupe Hospitalier Pitié-Salpêtrière, Service d'ORL et de Chirurgie de la Face et du Cou, 47/83 bd de l'Hôpital, 75013 Paris, France.  
Email: sylvie-poignonec@wanadoo.fr

Article reçu : 01/08/10

accepté : 15/09/10

